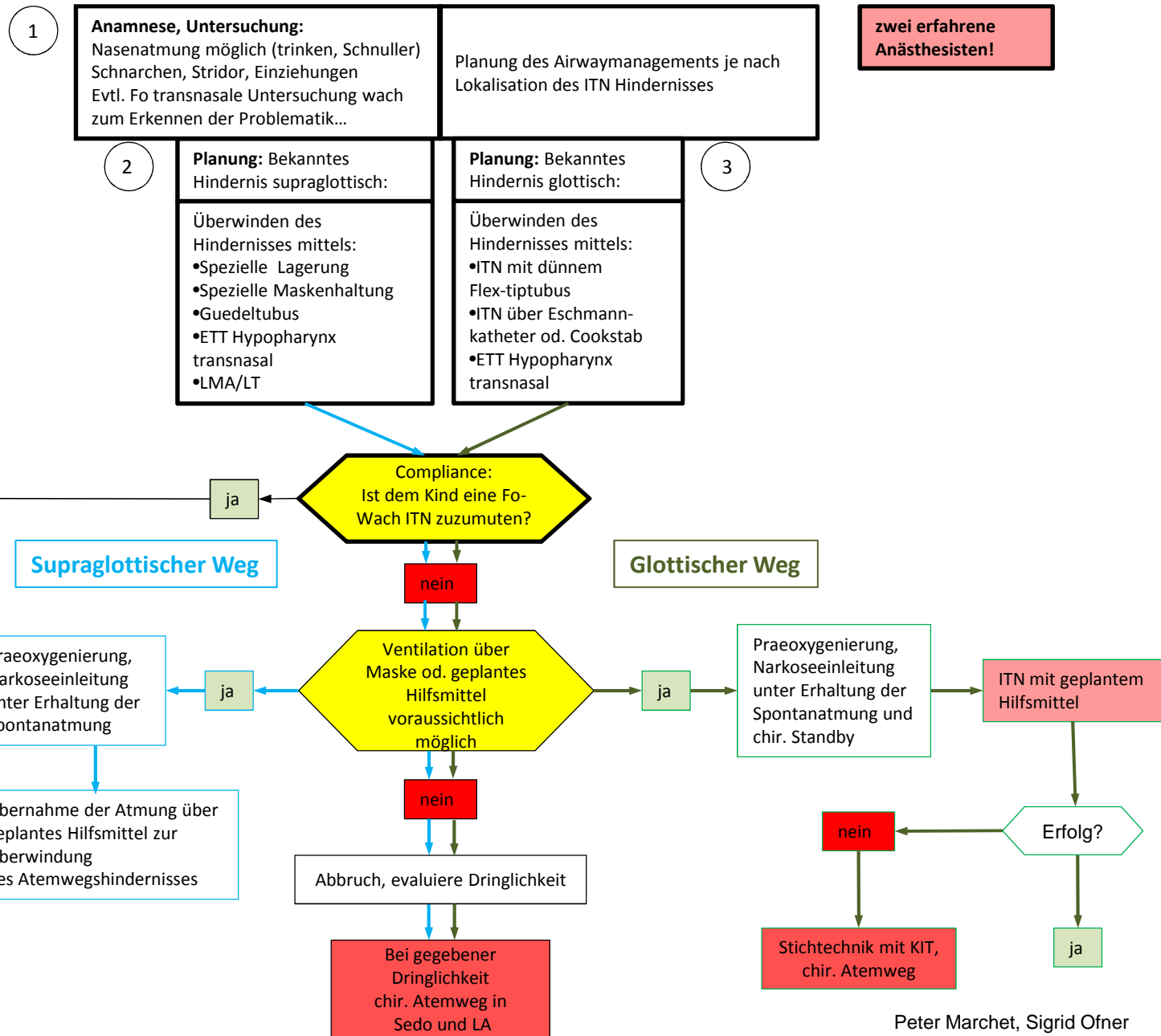




# Algorithmus schwieriger Atemweg Kind - erwartet



## Legende

1

Durch Anamnese und praeop. Untersuchung kann ein Atemwegshindernis schon gut lokalisiert werden:  
Atmet der Säugling beim trinken ruhig und toleriert einen Schnuller, so ist eine ausreichende Nasenatmung gewährleistet.  
Schnarchen und Atmung mit offenem Mund kann auf adenoide Vegetationen hindeuten.  
Bestehen im Wachzustand inspiratorische Einziehungen, so ist mit einer Enge zu rechnen, die durch weitere Symptome lokalisiert werden kann.  
Inspiratorischer Stridor und heisere Sprache bis zur Aphonie weisen zum Beispiel auf ein Hindernis auf Stimmbandebene hin.

2

Bei Makroglossie od. kissing tonsils kann das Airwayhindernis schon mittels eines Guedeltubus oder modifizierter Lagerung überwunden werden.  
Anschließend kann eine LMA den Airway offenhalten.  
Ein ETT transnasal – vorzugsweise Flex-tip - (cave Adenoide!) in den Hypopharynx gelegt kann alle supraglottischen Hindernisse überwinden.

3

Ein glottisches Hindernis, z.B. weiche Glottis, kann mit PEEP Beatmung offengehalten werden.  
Bei Schleimhautschwellungen auf Stimmbandebene oder einer Epiglottitis ist mit äußerster Vorsicht vorzugehen, da durch Manipulationen sehr leicht Blutungen gesetzt werden, welche die Sicht behindern und die Schwellung verstärken.  
Dadurch kann man sich leicht in eine cannot ventilate - cannot intubate Situation manövrieren, welche nur mit einem chir. Atemweg beherrscht werden kann.  
Es ist daher die Indikation zur Intubation sehr streng zu stellen und die Narkose sollte nur unter chir. Standby eingeleitet werden.  
Dabei muss sichergestellt sein, dass die Restöffnung der Stimmbandebene zur Oxygenierung ausreicht.  
Zur Intubation ist ein dünner Flex-tip ETT geeignet und/oder die über einen Eschmann Katheter od. einen Cookstab geleitete ITN.